Instituto de Biomedicina

Caso para Diagnóstico

Dr. Antonio Rondón Lugo
Instituto de Biomedicina
Universidad Central de Venezuela

Caso para diagnóstico

- L.R
- Sexo: M
- Edad: 34 años
- Natural y procedente de Caracas
- Ocupación: agente de seguros

Enfermedad actual

- 8 años placas eritematosas descamativas en extremidades que luego se generalizaron, acude a facultativo quien diagnosticó Psoriasis e indicó Tto. Con lubricantes y esteroides tópicos sin mejoría, indicando posteriormente MTX, motivo por el cual consultó.

Antecedentes

- Familiares: no contributorios
- Personales: asmático en la infancia

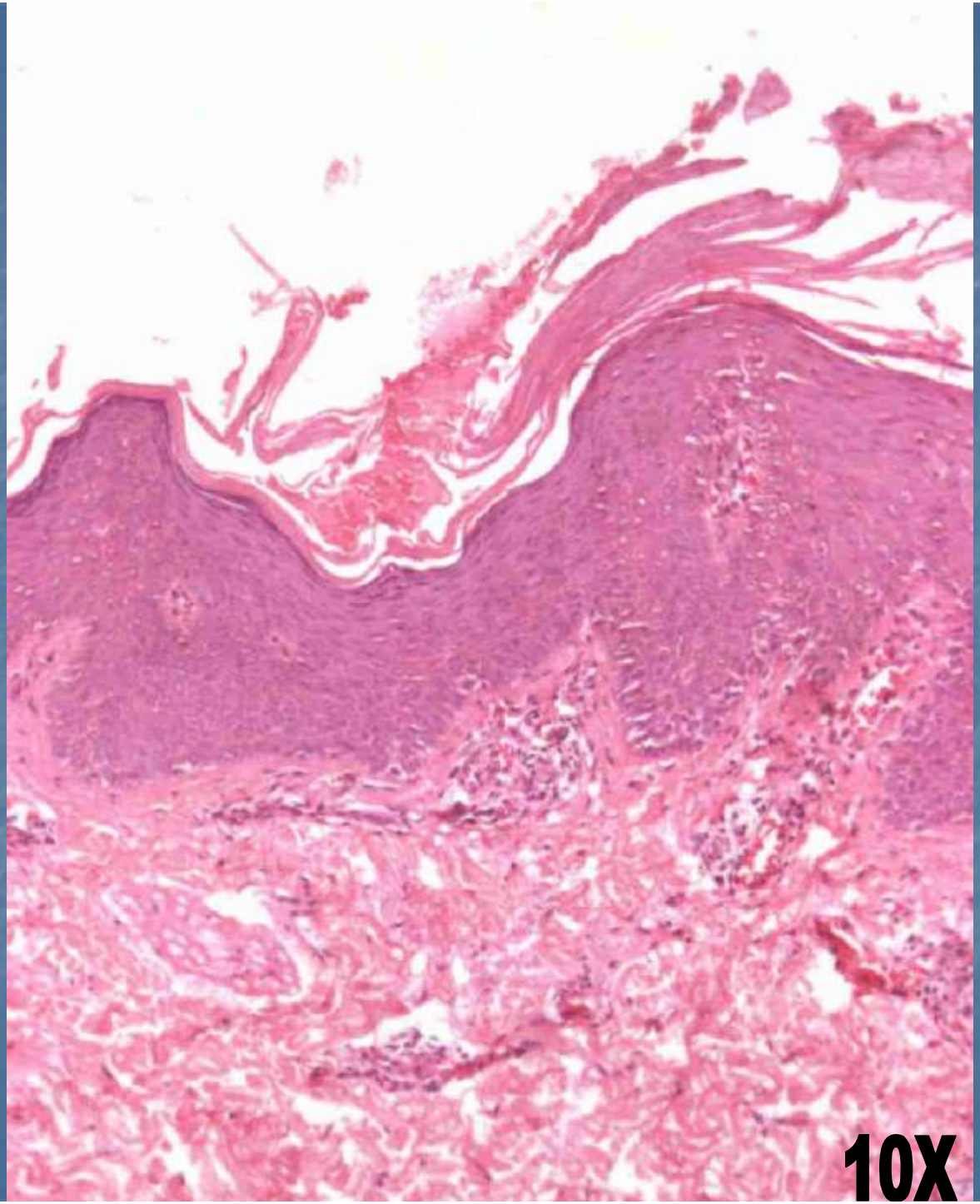
10X

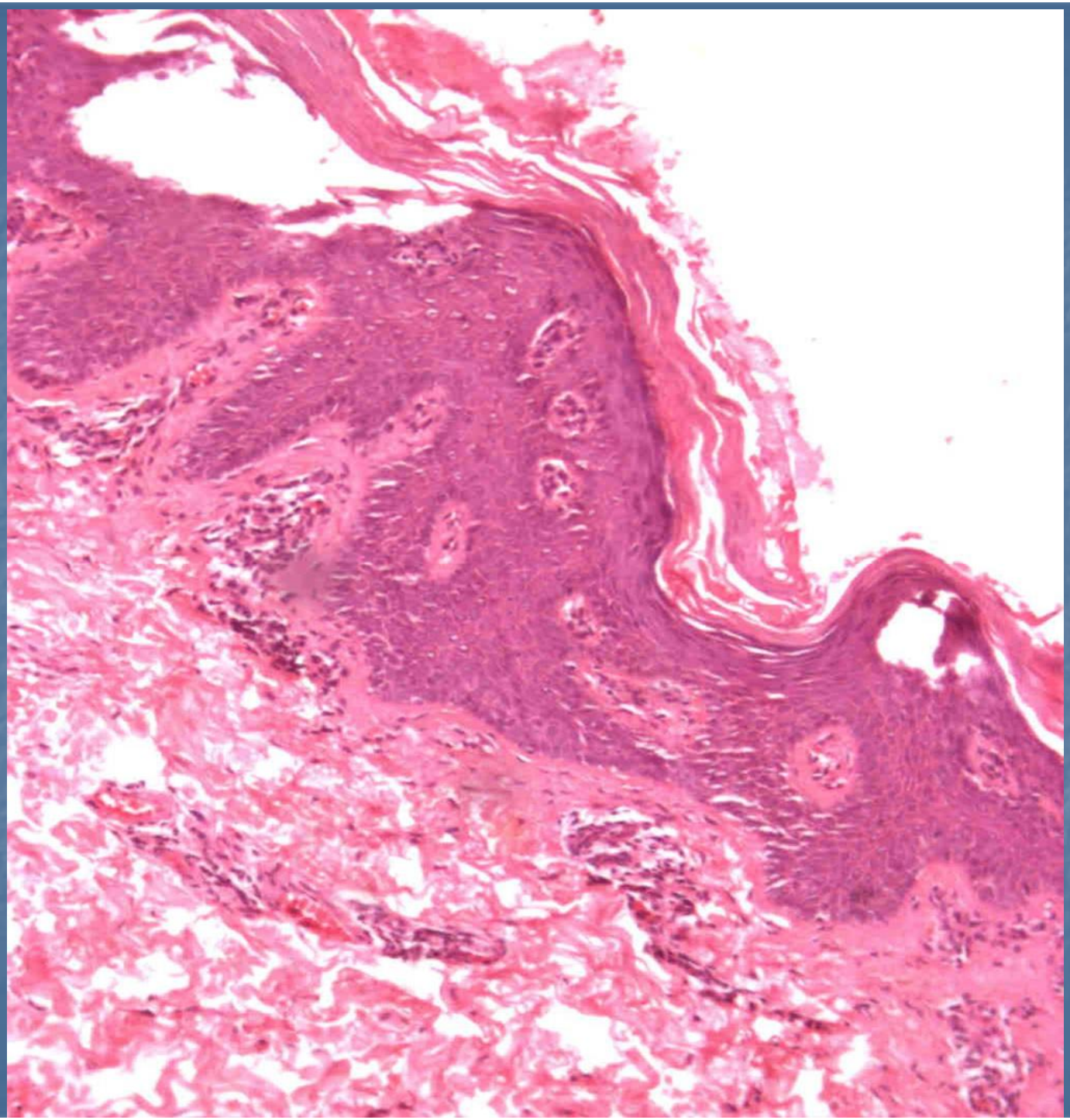

10X

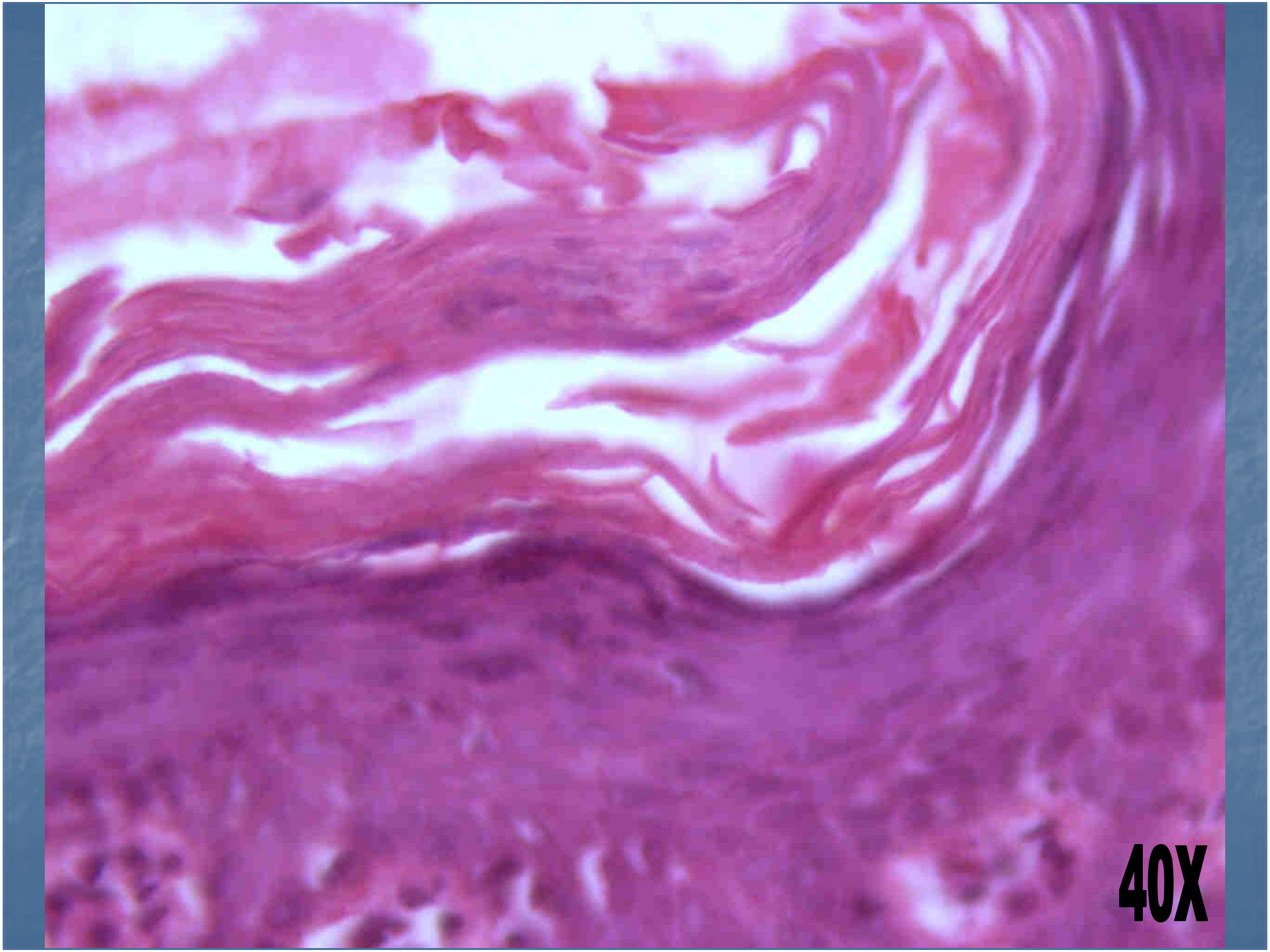
40X

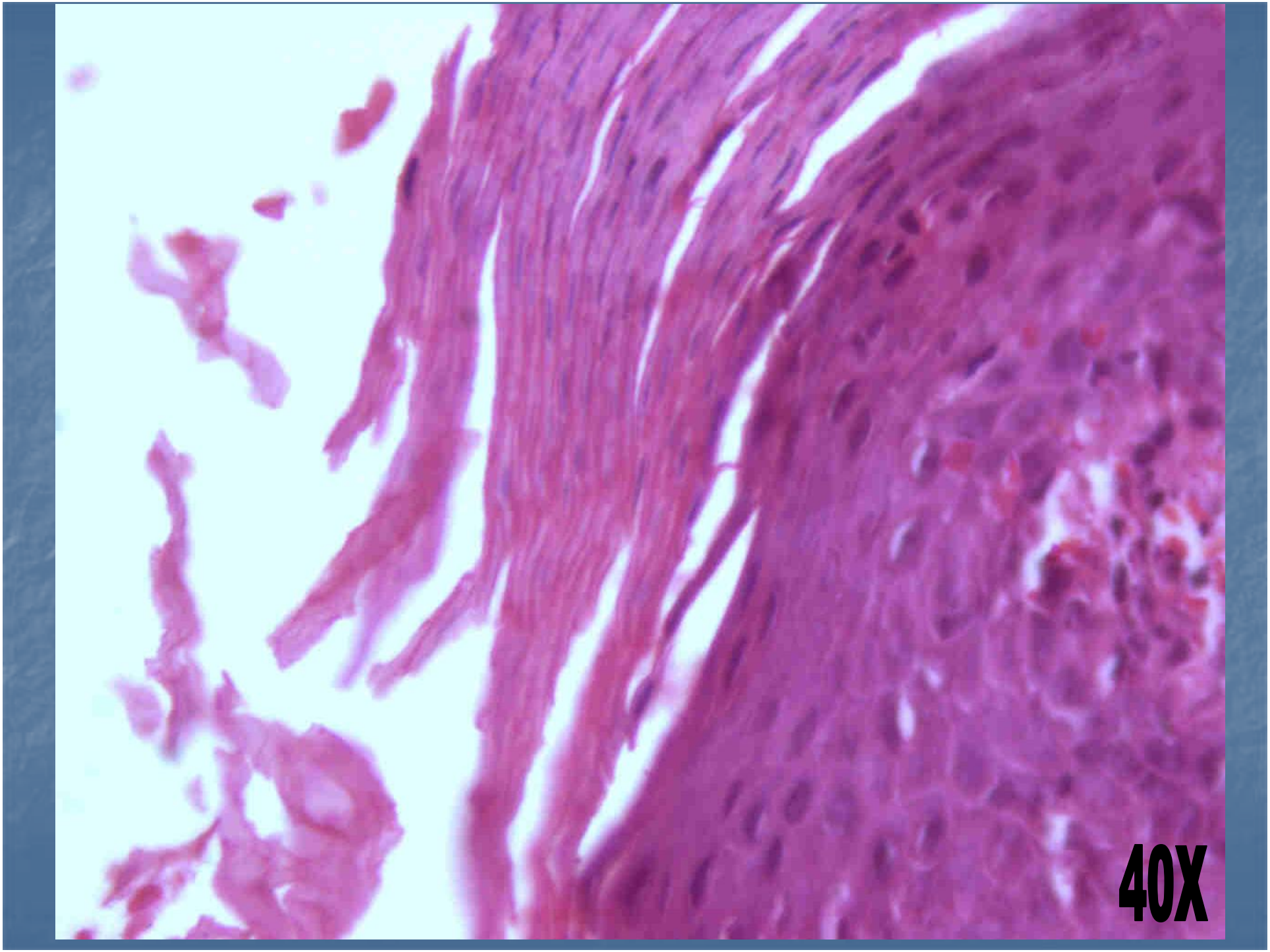
40X

Haga su diagnóstico

DIAGNÓSTICO

- PITIRIASIS RUBRA PILARIS

Pitiriasis Rubra Pilaris

- Sinonimia Lichen ruber pilaris
- Enfermedad de Devergie
- Lichen Ruber Acuminarus

Historia

- Descrita en 1835 por Claudius Tarral , como variante de psoriasis
- Devergie la separa: pityriasis pilaris
- Besnier : pityriasis rubra pilaris

Epidemiología

- No predilección de sexo
- Inglaterra 1:5000
- India 1:50.000
- Aparición : primeras dos décadas
- después de la sexta década
- Ocasionalmente reporte familiar

Patogenia

- Deficiencia vitamina A
- Trastorno de la queratinización
- Exposición solar
- Infecciones
- Autoinmune
- Puede asociarse con miastenia gravis ,enfermedad celíaca ,artritis hipotiroidismo
- Coexistencia HIV

Clínica

- Comúnmente comienza por cabeza y cuello
- Prurito 20%
- Queratosis seborreica eruptiva
- Se han descrito 5 tipos :adulto típica ,adulta atípica ,circunscrita juvenil ,clásica juvenil, juvenil atípica

Clínica

- Hiperqueratosis folicular en base roja
- Pápulas en dorso de la mano y dedos
- Localizadas también en tronco y extremidades.
- Las placas progresan dando aspecto eritrodérmico
- Palmas y plantas están afectadas con hiperqueratosis rojo naranja.
- Uñas engrosadas. Mucosas raramente afectadas

Pitiriasis Rubra pilaris

- Claves diagnósticas :
- Pápulas foliculares sobre base eritematosa, incluyendo zona proximal de dedos
- Placas rojas-naranja con islas y espacios
- La forma del adulto es la mas común
- Formas de adulto y juvenil se pueden resolver en tres años
- Histopatología:paraqueratosis alternando en forma vertical y horizontal

Histopatología

- Dermatitis psoriasiforme
- Irregular hiperqueratosis con paraqueratosis alterna horizontal y vertical.
- Folículos pilosos dilatados llenos de queratina. Hipergranulosis ,infiltrado perivascular linfocítico,acantolisis y disqueratosis acantolítica

Diagnóstico Diferencial

- Psoriasis
- Dermatitis seborreica
- Dermatomiositis
- Enfermedad de Kawasaky

Tratamiento

- Vitamina A
- Complejo B
- Retinoides
- Metrotexate
- Azatioprina
- Esteroides
- UVB banda estrecha


Hato Belén
Clarines