Esporotricosis

Dr. ANTONIO JOSE RONDÓN LUGO
Jefe de la Cátedra de Dermatología Escuela Vargas Universidad Central de Venezuela (UCV)
Director Postgrado de Dermatología Instituto de Biomedicina. UCV
Coordinador Comité de Bioética Inst. Biomedicina

rondonlugo@yahoo.com
www.antoniorondonlugo.com

Micosis subcutánea y granulomatosa, evolución subaguda o crónica → *Sporothrix schenckii* (hongo dimorfico) diseminado en la naturaleza → Ingresa al organismo (esporas) → inoculación traumática → desarrollo lesión → PI: 8-30 días.

- 1898 → Bernard Schenck → Enfermedad y hongo en Hospital Jhon Hopkins → "Sporotrichia"
- 1900 → Hetoen y Perkins → Sporothrix Schenkii

- Distribución mundial (regiones intertropicales (México, Guatemala, El Salvador, Costa Rica, Venezuela, Colombia, Brasil, Uruguay.

- Desarrollo → Temperatura 15-30 ºC y humedad relativa 90% (lluviosas)

- Infección zoonótica (gatos domésticos, perros y caballos) → Problema epidémico en Brasil.

- Casos aislados o epidemias familiares.
- Factores predisponentes: desnutrición y alcoholismo.
- Presentación y curso depende de respuesta inmune del huésped y del tamaño y virulencia del inoculo.
- No exposición → Linfangítica
  Exposición → Fija

1. Aldama A, Correa J, Rivelli V, Aparicio R, Mendoza G. Pediatría. Esporotricosis en Niños: comunicación de tres casos con localización facial.2000.
2. Garcia M, Urquiaga T, Lopez N, Urquiaga J. Esporotricosis cutánea en niños en un Hospital regional del Perú. Folia Dermatol mayo-ago. 2004.Vol 14, no. 2, ISSN 1029-1733.

- Enfermedad ocupacional ("Enfermedad de los jardineros de rosas")

- Pacientes inmunosuprimidos → oportunista (enf diseminada o sistémica)

- Micosis profunda más frecuente en niños (20 % casos se presentan en < 10 años).

- Caso más temprano de esporotricosis pediátrica niño de 6 m → (Perú)

García R, Figueroa Y, Ugrte G. El caso más temprano de esporotricosis pediátrica en el Perú. Folia Dermatol. 2004; 15 (2): 105-107.
García M, Urquiaga T, López N, Urquiaga J. Esporotricosis cutánea en niños en un hospital regional del Perú

ESPOROTRICOSIS

- Infección subcutánea en seres humanos y animales causados por *Sporothrix schenckii,* hongo dimórfico de crecimiento rápido.
- Deriva su nombre de Bernard Schenck, quien lo divulgó en 1898.
- Sporothrix típicamente un saprofito en suelo, madera, o vegetación en los climas húmedos del mundo.
- Endémica en México, América Central y del Sur y otras zonas como Sudáfrica también zonas templadas de los EE.UU. y Canadá.

Lupi O, Tropical dermatology: Fungal tropical diseases; Journal American Academy of Dermatology,Volume 53:931-51- December 2005

ESPOROTRICOSIS

- Las infecciones pueden ser cutáneas o extracutáneas:
  - Cutáneas: son las más comunes.
    1. Fija: Ulcera, lesión verrucosa, nódulos pero no hay compromiso linfático.
    2. Linfangítica: complejo cutáneo linfático (patrón "esporotricoide").
    3. Diseminada: múltiples lesiones fuera del área del chancro de inoculación.
  - Extracutáneas: Unifocal y multifocal (alcoholismo, enfermedades inmunosupresoras).
    - Pulmones.
    - Pielonefritis.
    - Orquitis.
    - Mastitis.
    - Sinovitis.
    - meningitis

Lupi O, Tropical dermatology: Fungal tropical diseases; Journal American Academy of Dermatology,Volume 53:931-51- December

Cutánea Fija (0-54%):

- Lesiones se localizan en sitio de inoculación
- Polimorfas (piodermitis)
- No compromiso vasos linfáticos ni otros sistemas
- Aspecto acneiforme, verrugoso, nodular, ulcerado, costroso
- Lesiones satélite
- Larga duración sin cura espontánea
- Cara, cuello y tronco

ESPOROTRICOSIS

Fija

Caso Roberto Arenas

Esporotricosis

Esporotricosis Linfangítica

Caso Roberto Arenas

Caso Roberto Arenas

Esporotricosis infantil

Poletti ED, Michel JA, Arenas R, Martinez L, Arce FJ. Esporotricosis infantil: otro simulador clínico. Informe de 4 casos.
Dermatología Rev Mex 2004; 48 (2):101-5

Esporotricosis

ESPOROTRICOSIS

- **Caracteristicas clínicas:**

Esporotricosis: tipo chancroide

Esporotricosis: tipo linfangitis crónica

FITZPATRICK Thomas. Atlas en color y sinopsis de Dermatología Clínica
Cuarta Edición. Editorial McGraw-Hill 2001, pág. 731-733

ESPOROTRICOSIS

- Lesión inicial pápula única en el lugar de la herida (mano), que aparece varias semanas (3) después de la inoculación.
- Se erosiona o ulcera con drenaje purulento ("chancro esporotricótico") y no suele ser dolorosa.
- Diagnósticos diferenciales:
  - Micobacterias atipicas: M. *marinum*
  - Leishmaniasis linfática.
  - Tuberculosis verrucosa.
  - Cromomicosis.
- Diagnóstico:
  - Se necesita el cultivo de (pus o tejido) ya que estos hongos no se observan en el frotis con KOH ni en el ánalisis histopatológico.
  - Prueba intradérmica (Esporotriquina)
  - En el exámen microscópico, levaduras en gemación, con forma de cigarro.

Lupi O, Tropical dermatology: Fungal tropical diseases; Journal American Academy of Dermatology,Volume 53:931-51- December 2005

33
30

ESPOROTRICOSIS

- ✓ **Esporotriquina:** Cutirreacción a inmunogeno (S. Schenckii) > 5 mm en 24 horas POSITIVA.
- ✓ Determina exposición al hongo.
- ✓ Hipersensibilidad retardada (+) 95%

Serra-Baldrich E. Esporotricosis cutánea. Lesiones de esporotricosis like cusadas Por un hongo género de paecilomyces. International Journal of Dermatology, 1994; 33:275-76.

CULTIVO

Sporothrix schenckii

Roberto Arenas

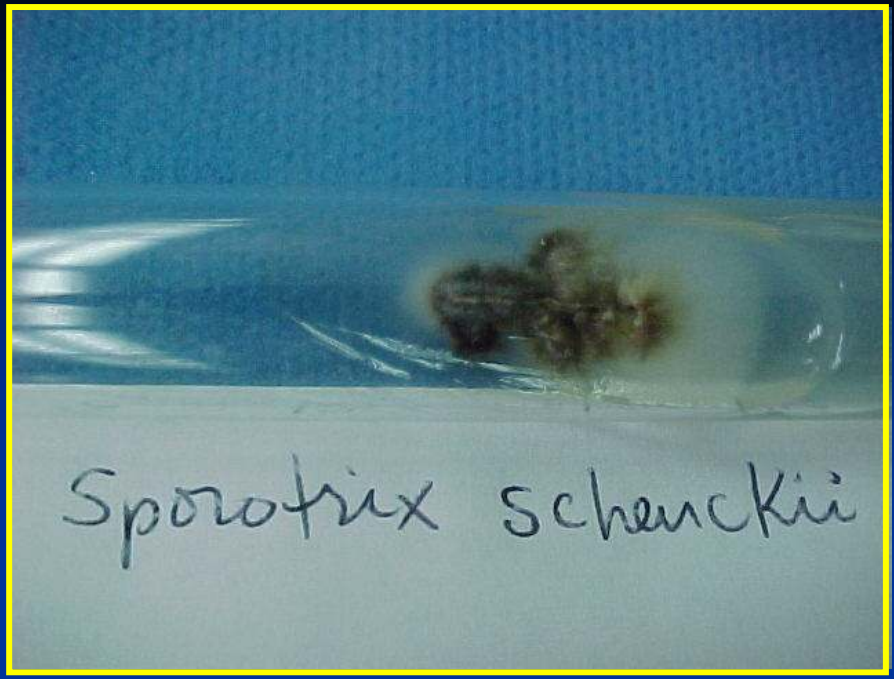
Sporotrix schenckii

Esporotricosis

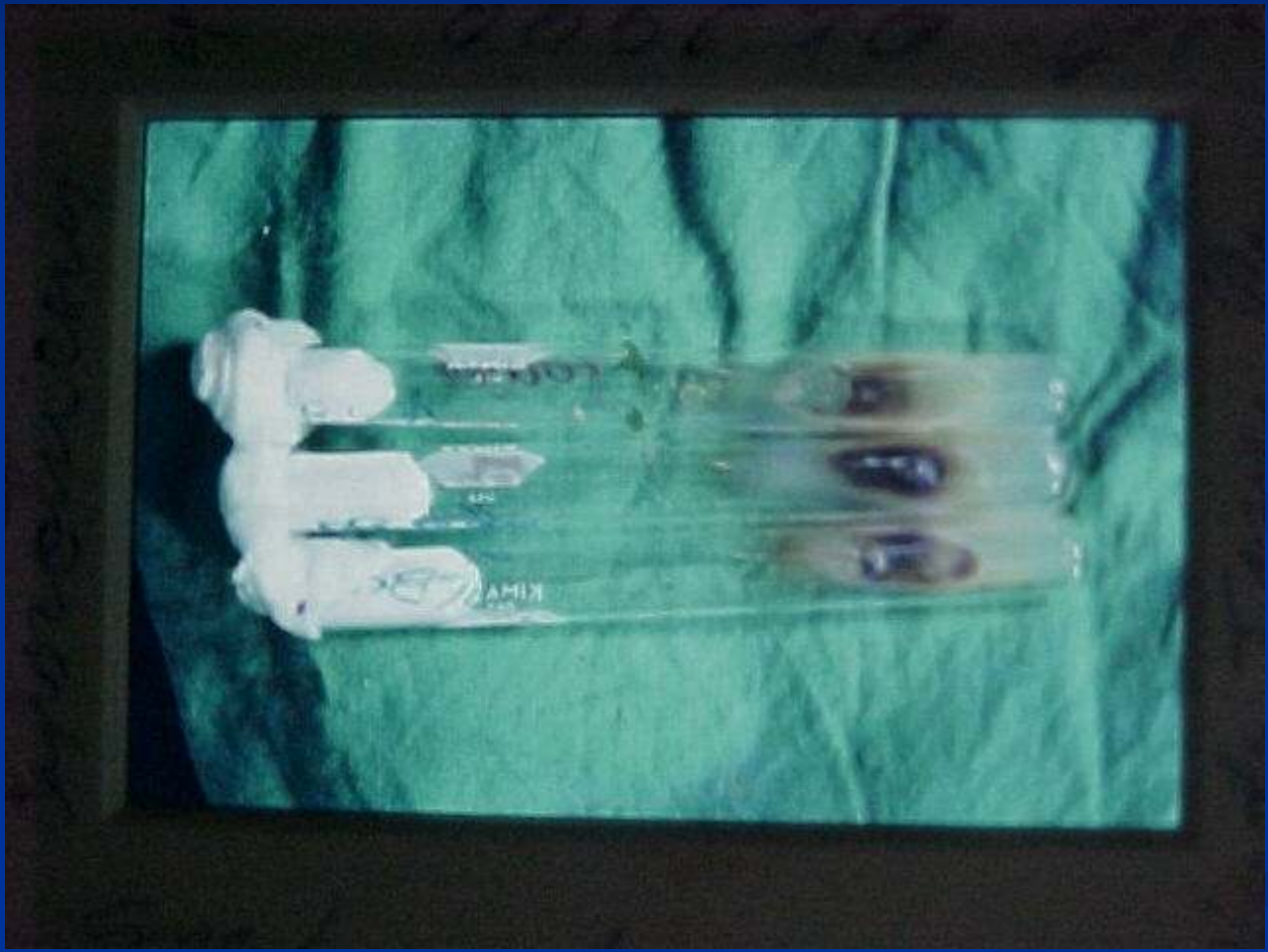

Cultivo:

✓ Colonias con aspecto de levadura, húmeda, lisa, cremosa, blanquecina y brillante → seca, membranosa, radiada, rugosa y plegada (beige, café o negra); parte central elevada (cúmulos filamentos).

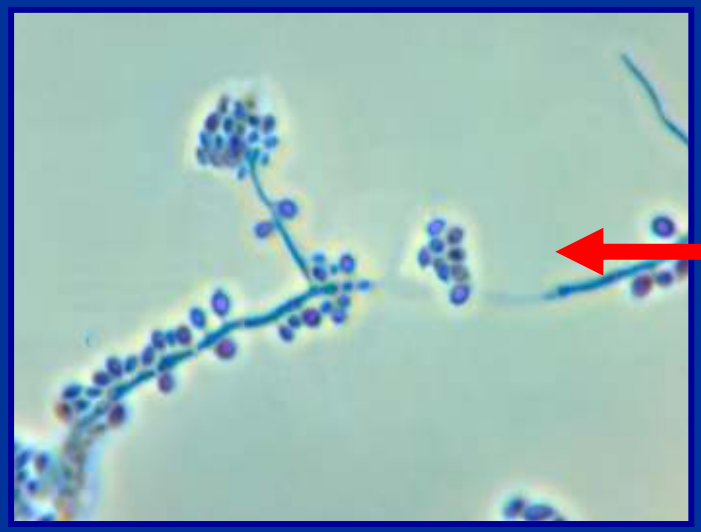

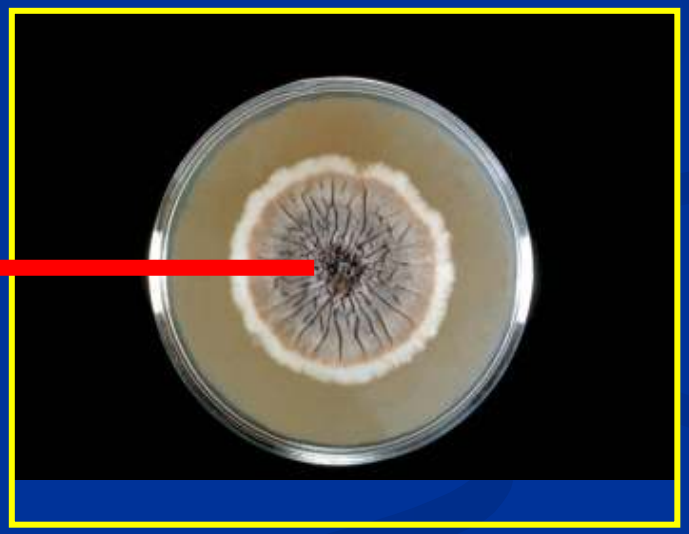

ESPOROTRICOSIS

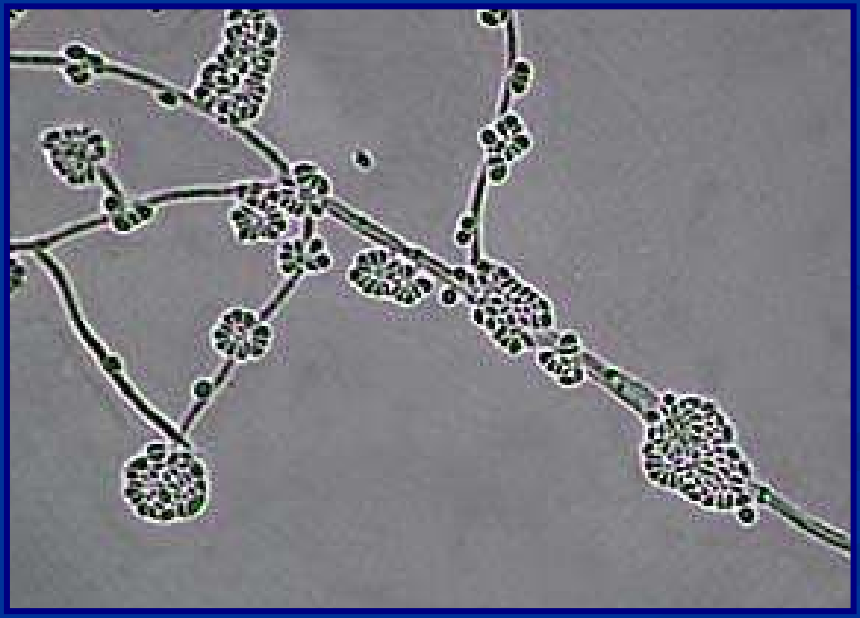

Microscopio:

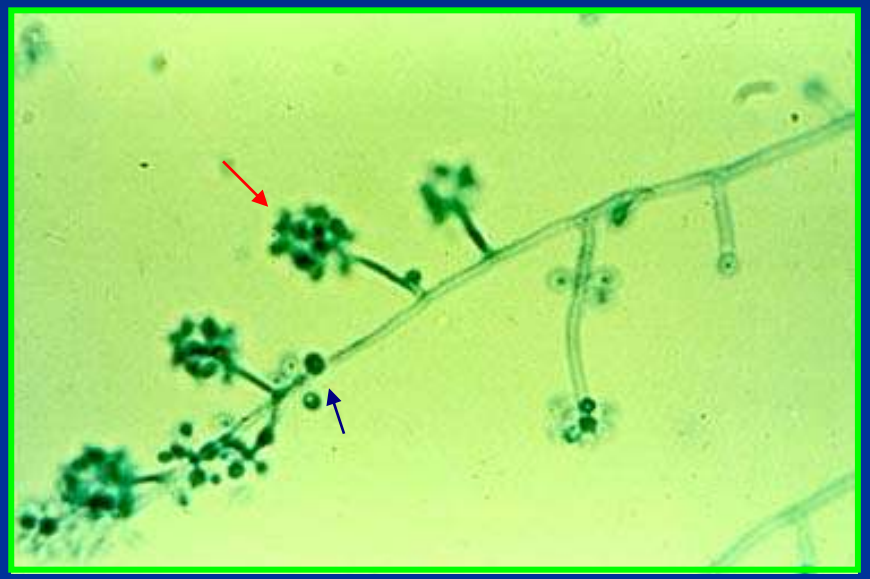

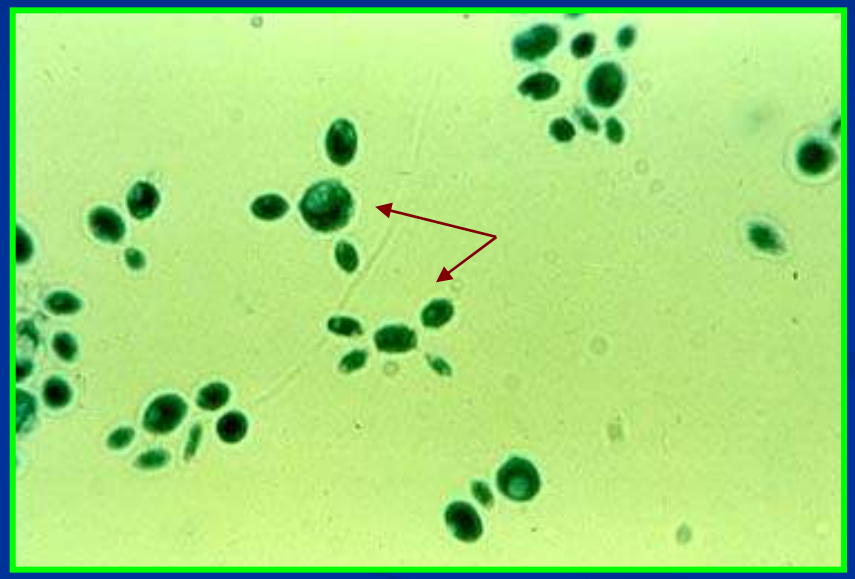

Fase Saprofítica: Filamentosa

Simpodulosporas (“durazno en Floración” o “Margaritas”)

Radulosporas

Fase Parasitaria:

Levaduras en puro y navecilla

Sporothrix schenckii

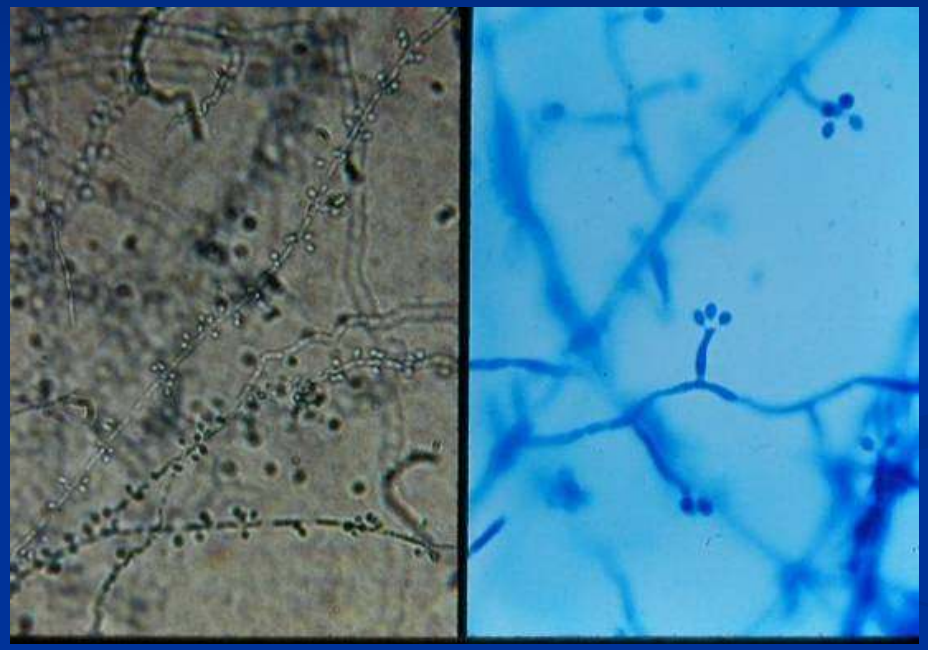

Roberto Arenas

Estudio Micológico:

✓ Examen directo→ No práctico. Levaduras ovales, alargadas, raro ver cuerpos asteroides (estructura eosinofilica extracelular formado por levaduras del hongo rodeada de espiculas eosinofilicas derivadas de restos celulares)

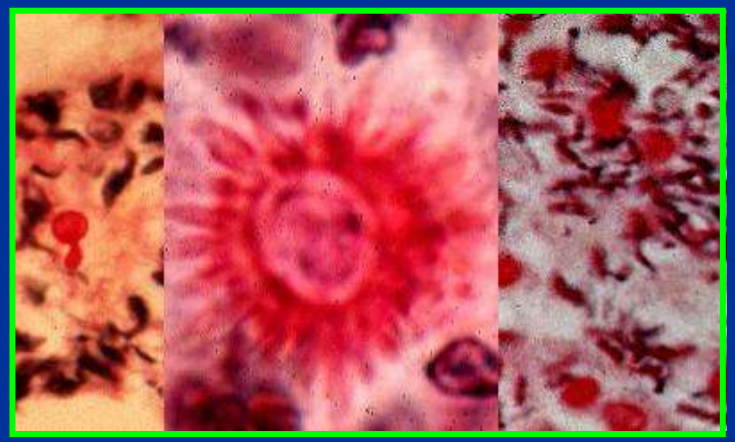

Padilla M, Orozco J. Cuerpos asteroides en el examen directo de un paciente con esporotricosis lingangitica. Rev Cent Dermatol Pascua. May-Ago 2000. 9 (2): 105-8

Cuerpo asteroide

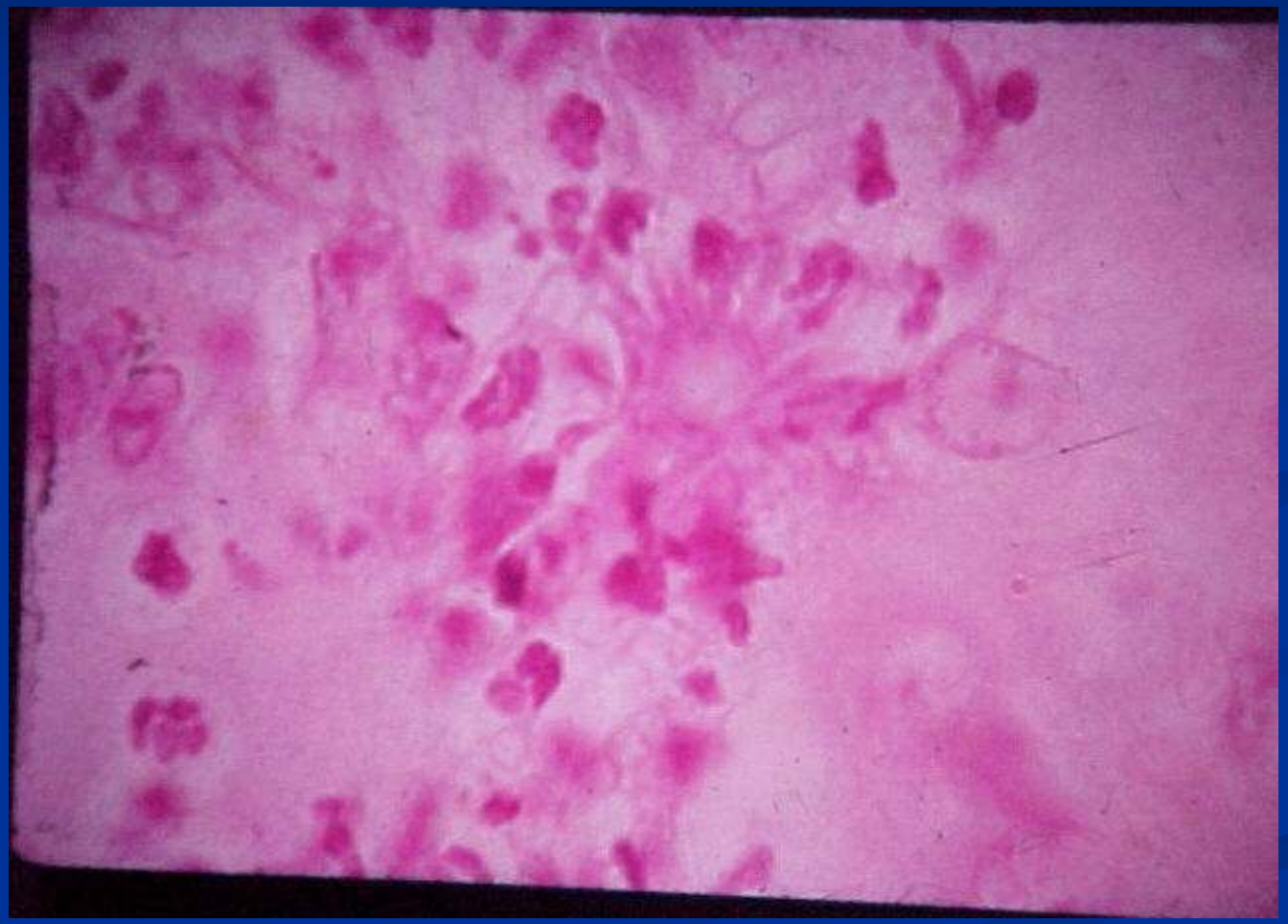

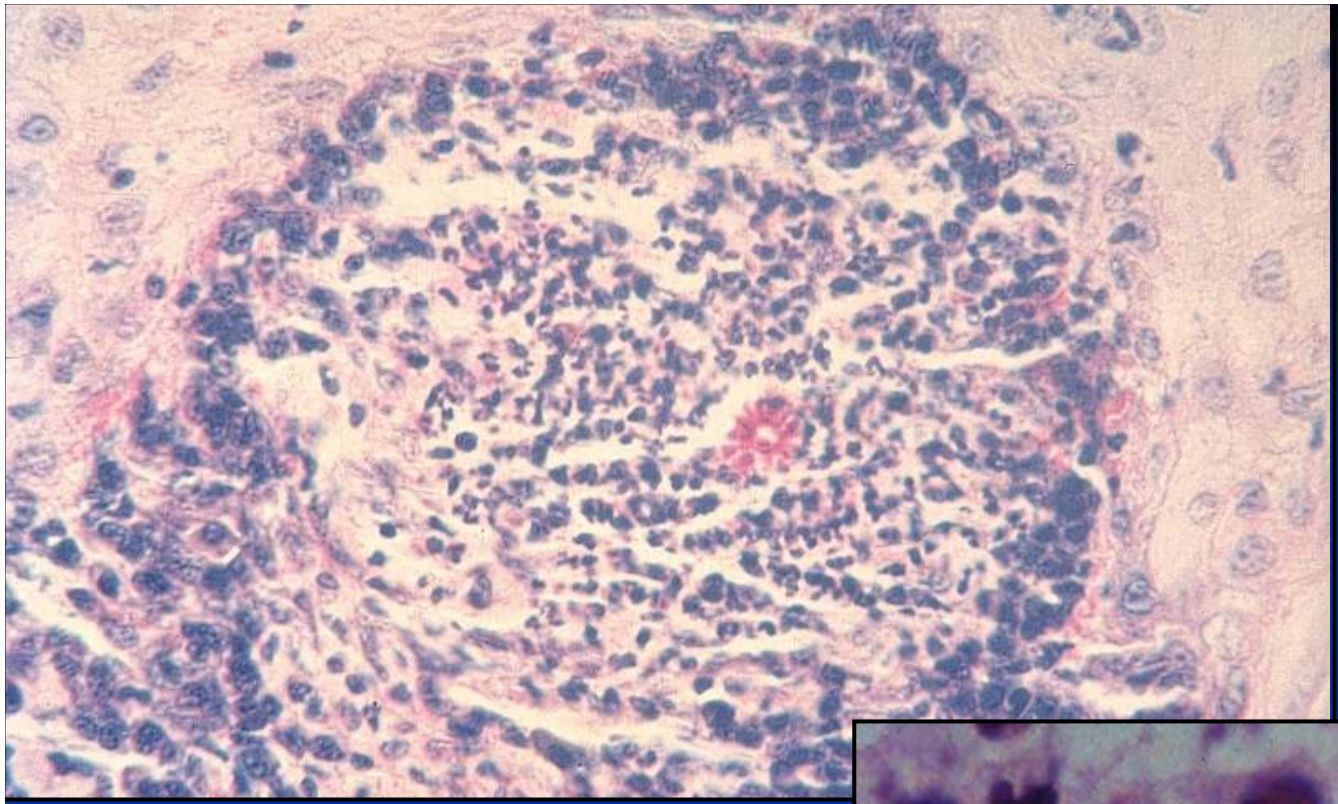

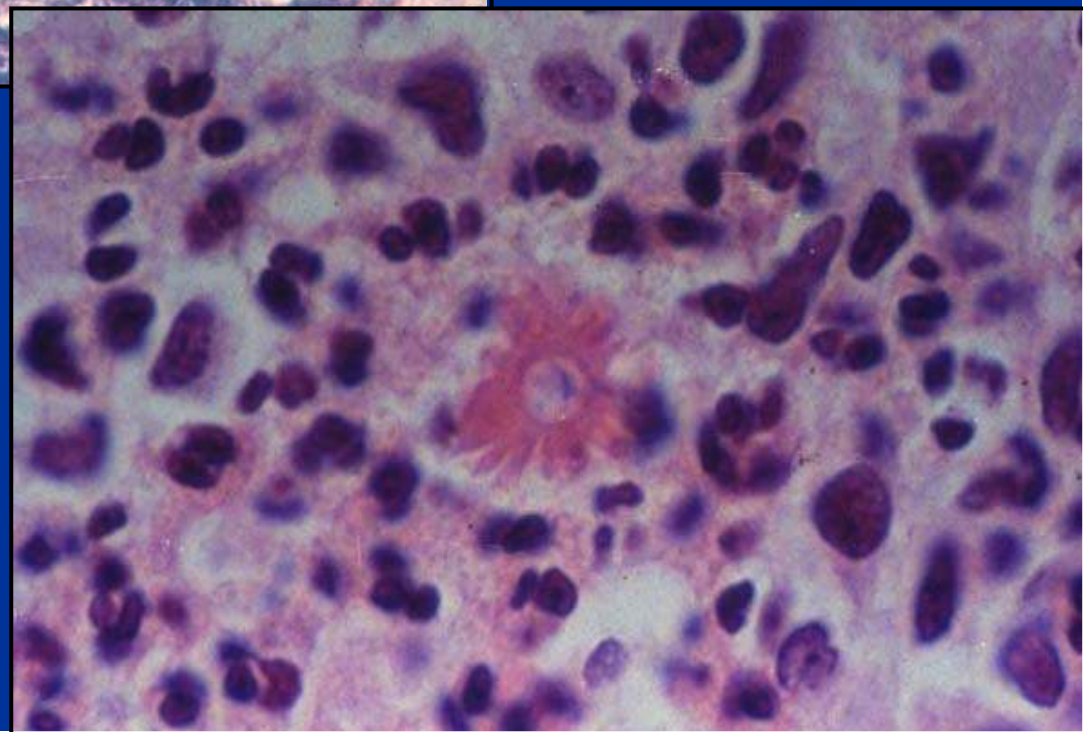

Reacción granulomatosa inespecífica
Granulomas supurativos
Infiltrado inflamatorio celular mixto
cel gigantes multinucleadas
Cuerpos asteroides (estrella)

ESPOROTRICOSIS

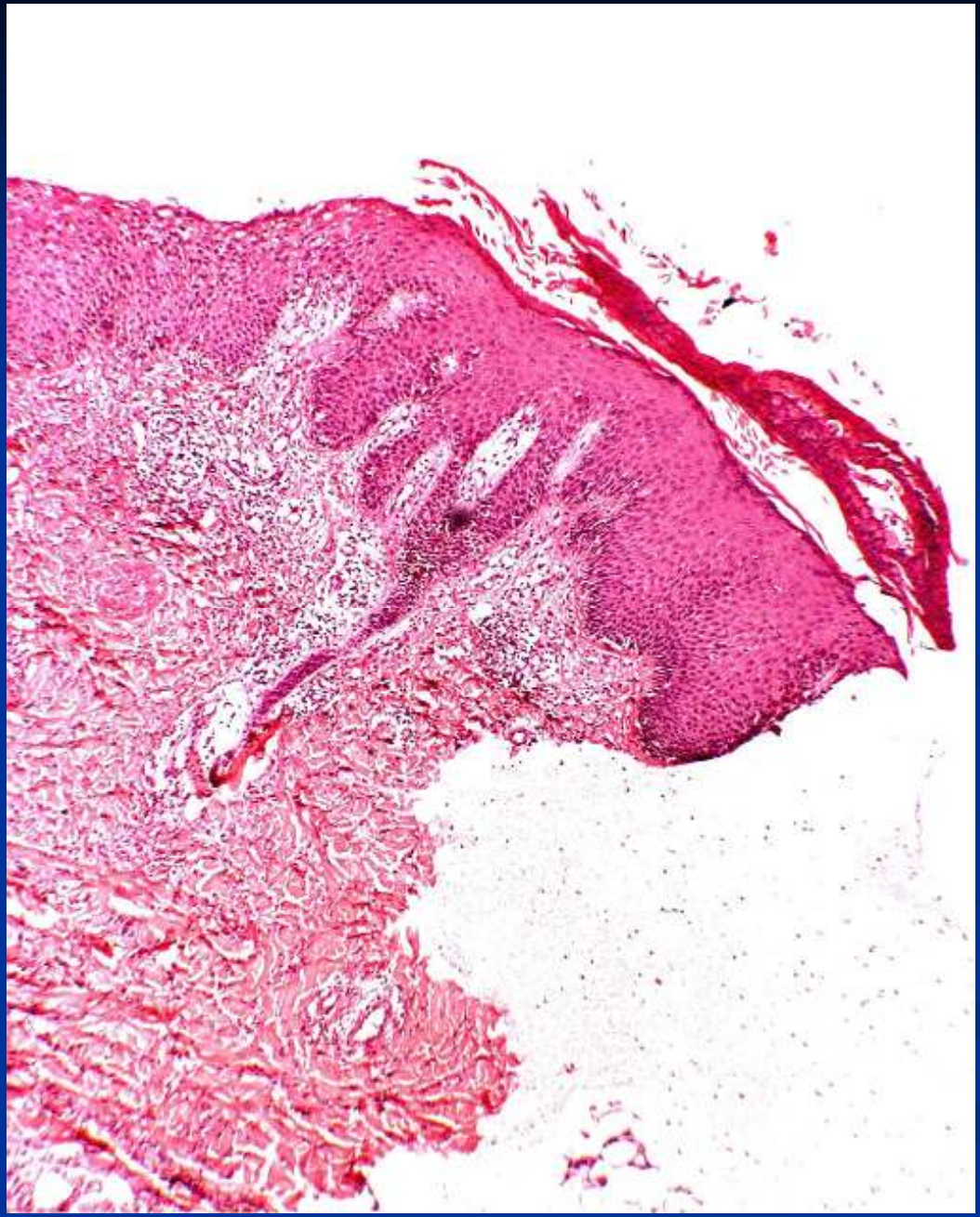

ESPOROTRICOSIS

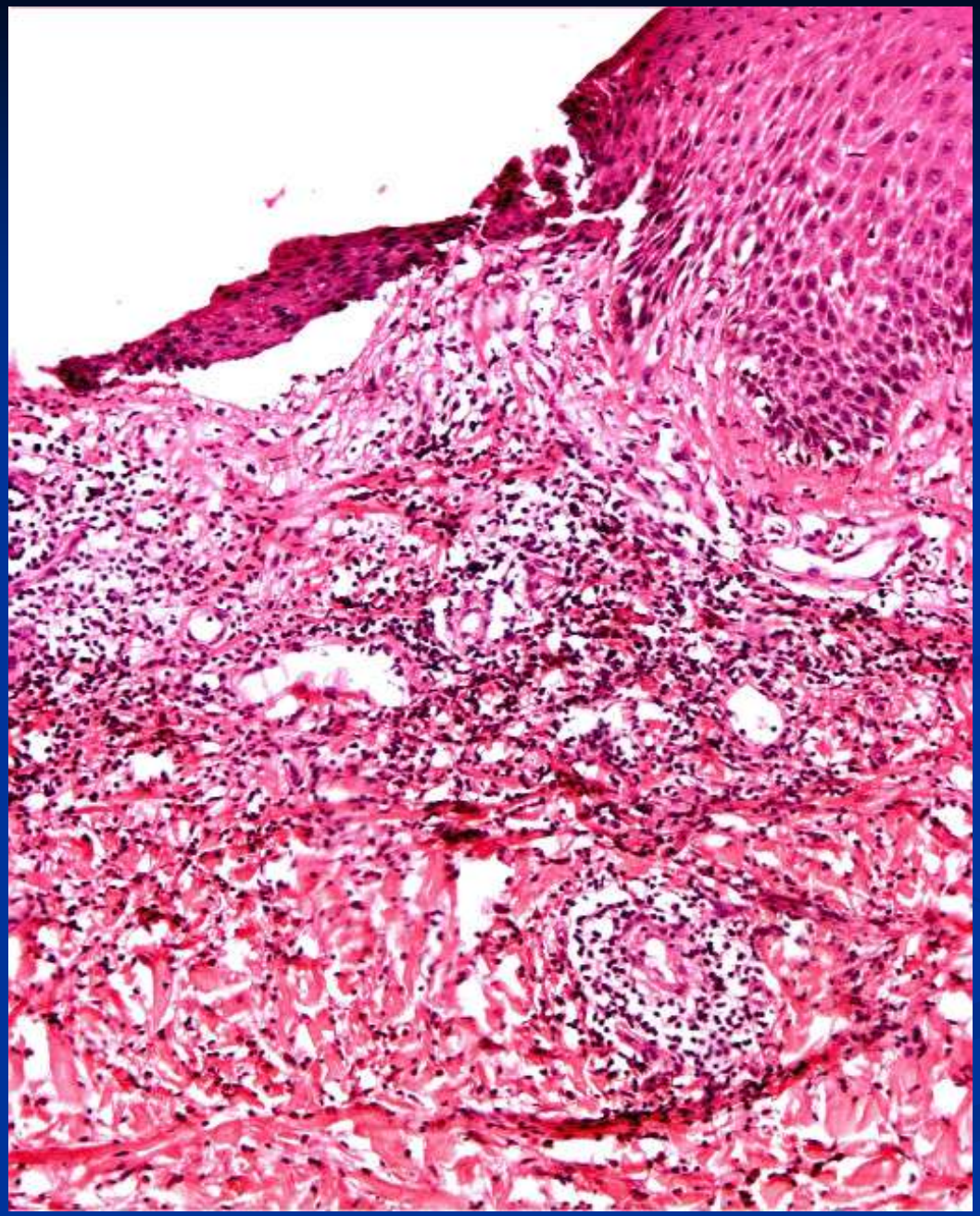

ESPOROTRICOSIS

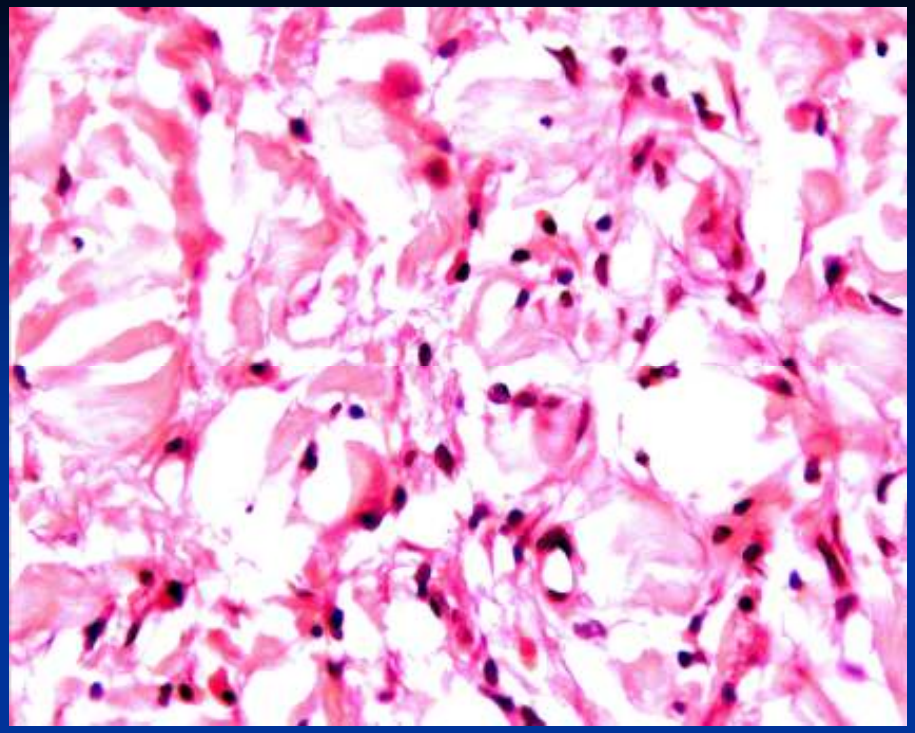

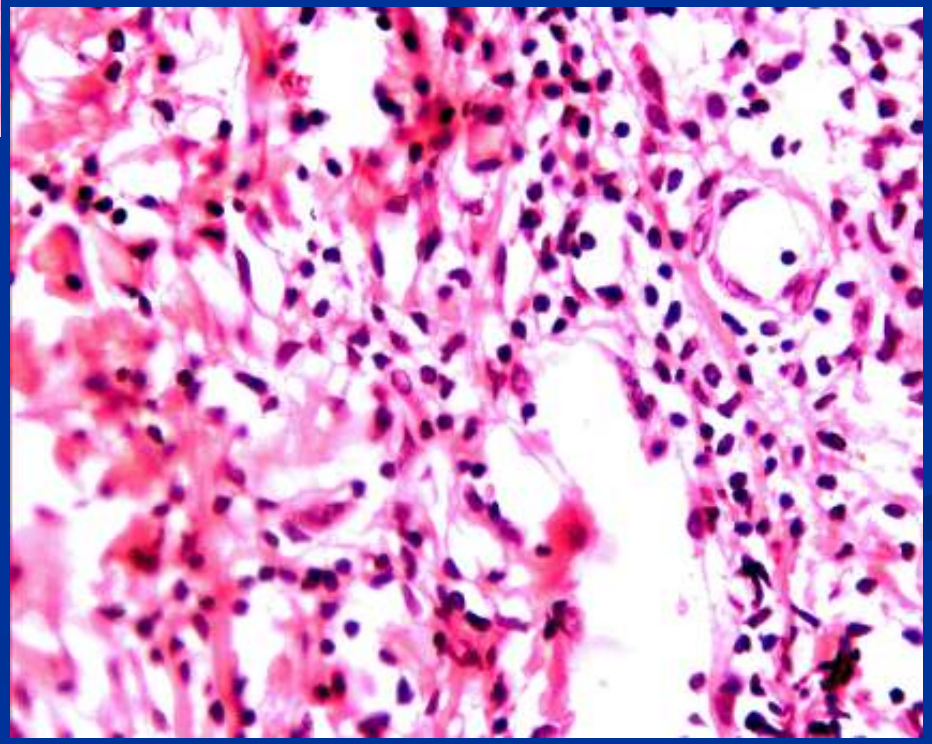

Granuloma, levaduras (PAS),

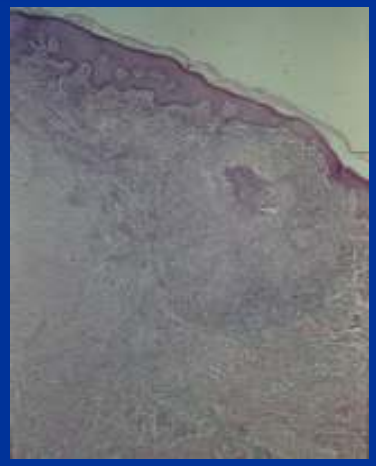

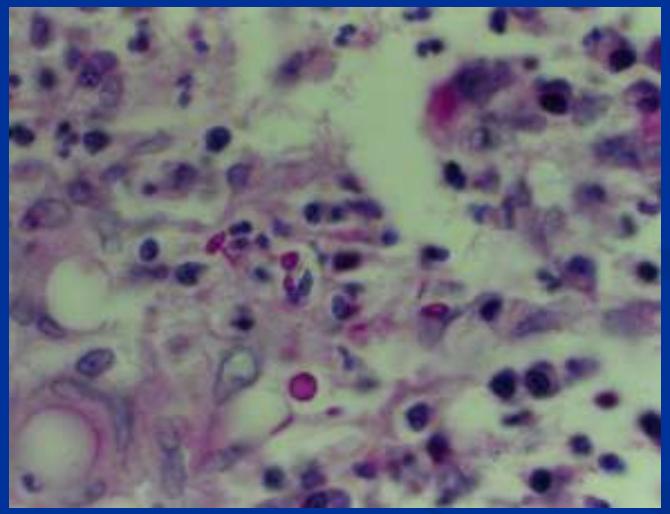

Ruíz J, Arenas R, Vega ME. Esporotricosis: Estudio histopatológico de 22 casos. Dermatología Rev Mex 40 (2):106-12, 1996

Dx Diferencial

- Leishmaniasis
- Piodermitis
- Tuberculosis cutánea
- Cromoblastomicosis
- Micetoma

Piodermitis

Piodermitis

Convit J,Pinardi ME .
Cutaneous Leishmaniasis :the clinical and immunopathological Spectrum .Ciba Foundation Symposium
Rondón Lugo AJ., Convit J.
Spectrum of American Cutaneous Leishmanisis". Dermatology
in five Continents Springler Verlag. Berlin 1988; 789-792

Convit J., Ulrich M., Tapia FJ., Castes M., Rondón Lugo AJ
The Clinical and Immunological Spectrum of American
Cutaneous Leishmanisis". Trans. Roy. Soc. Trop. Medic. 1993. 87: 444-8

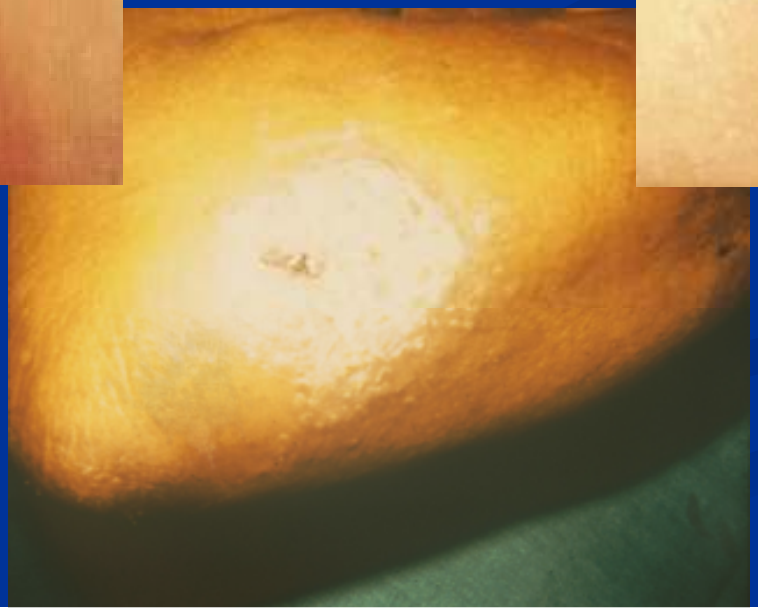

LCL

LCL

LCL

LCL

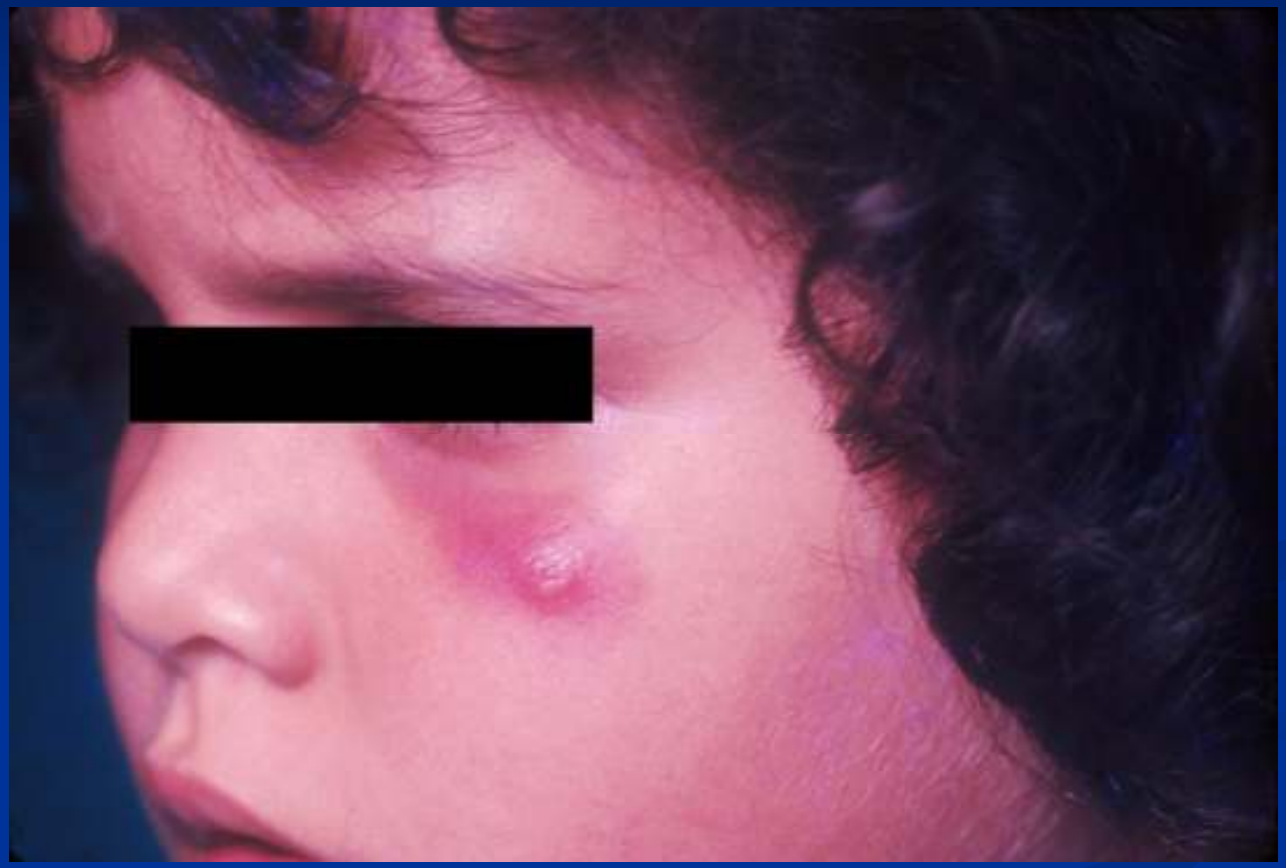

LCL

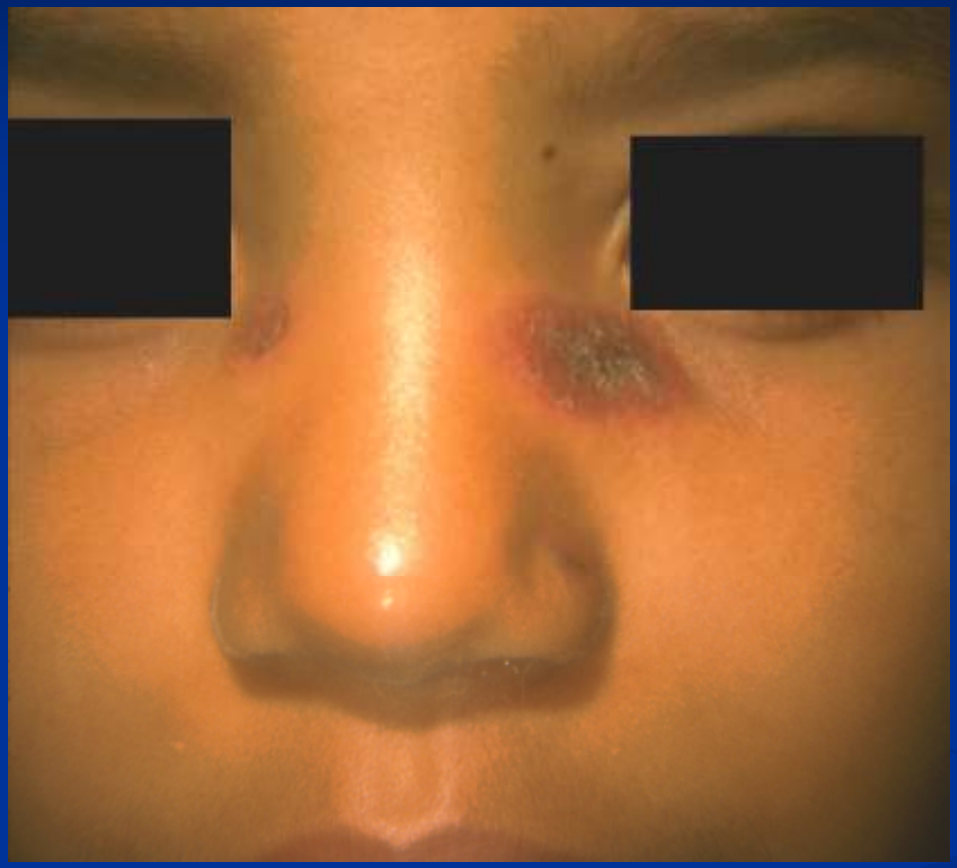

Esporotricosis

Esporotricosis

LCL

Esporotricosis

LCL

LCL

LCL

LCL

LCL

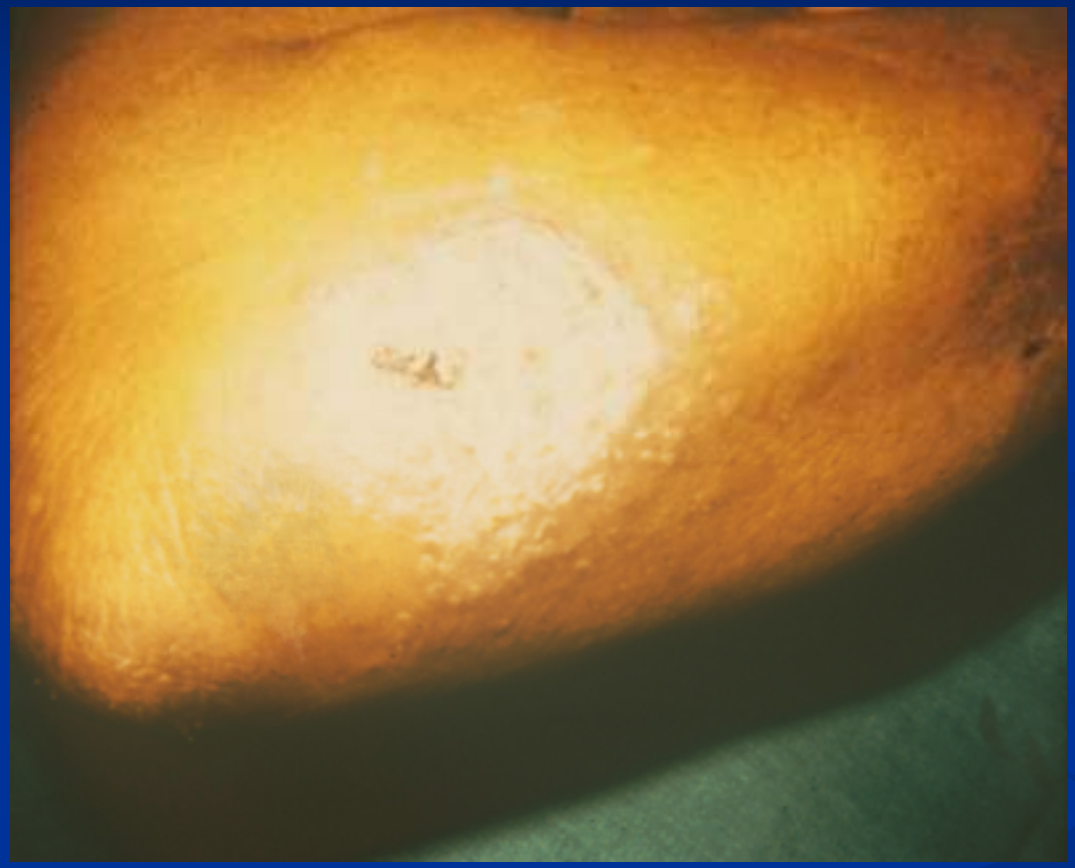

LCL

Cromomicosis

Cromomicosis HP

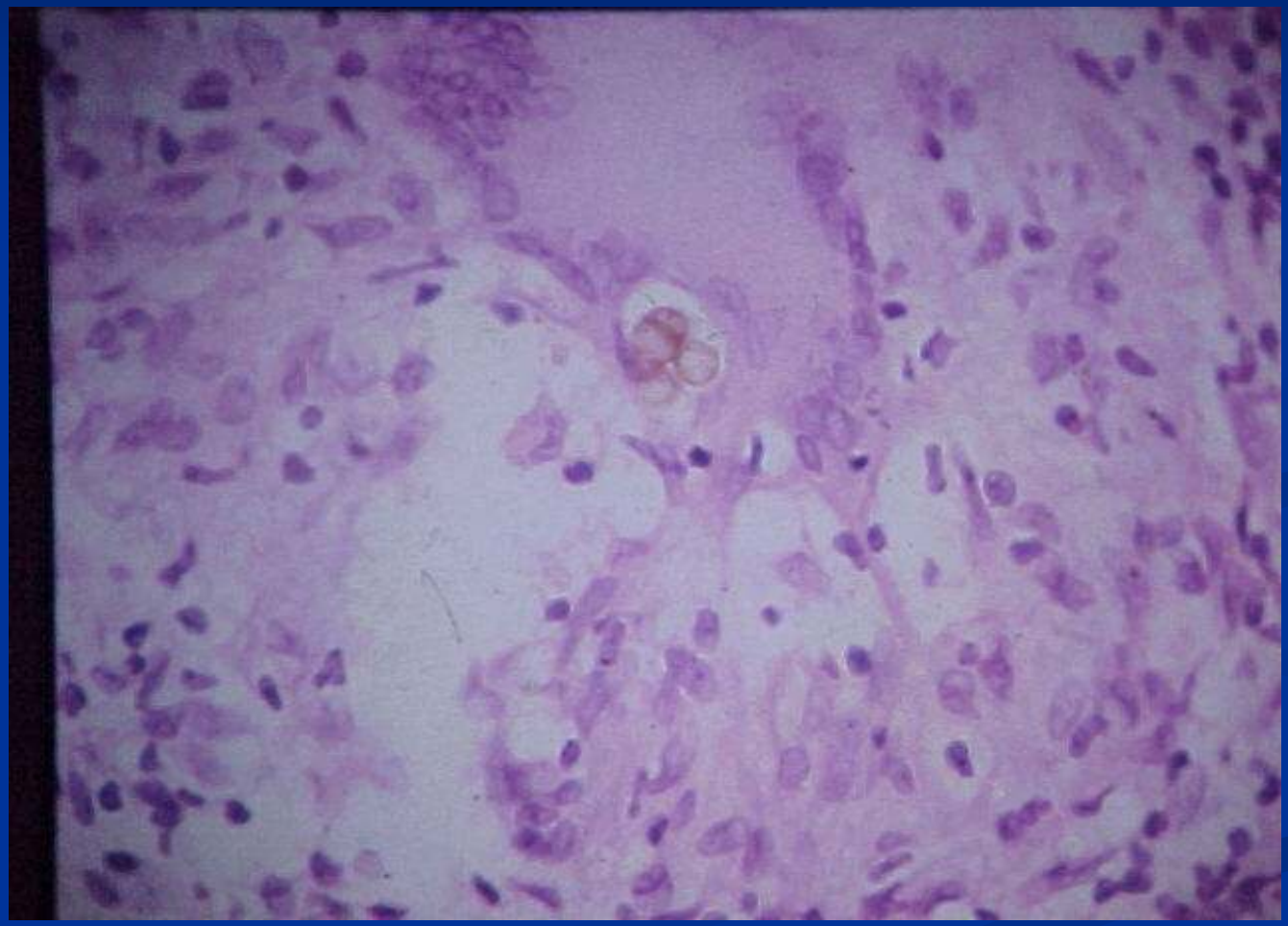

Cuál es su diagnóstico ?

TBC verrugosa cutis
(verruga del anatomista / prosector)

- inoculación cutánea *M. Tuberculosis*
- pac con infección previa
- inmunidad moderada a alta
- exposición exógena
- probable autoinoculación con esputo
- diagnóstico definitivo: demostración de *Mycobacteria* (cultivo/RCP)
- tratamiento anti Tbc + cirugía

Panzarelli A. et al. Tuberculosis cutánea. 1989-1993. Dermatol Venez. 1995;33:25-34
Bolognia J, Jorrizzo J, Rapini R. Dermatología. Elsevier. 2004.
Arora S, et al. Development of a polymerase chain reaction dot-blotting system for detecting cutaneous tuberculosis. Br J of Dermatol. 2000; 142:72

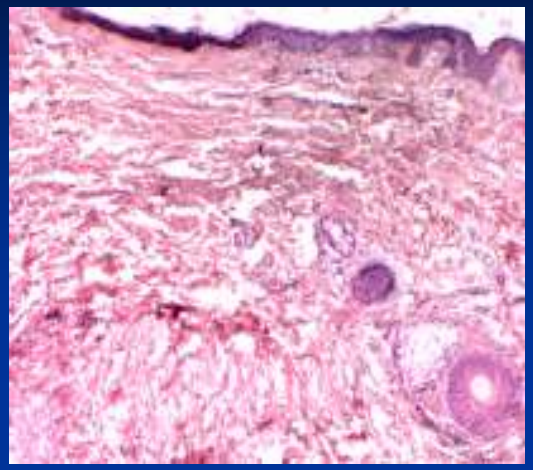

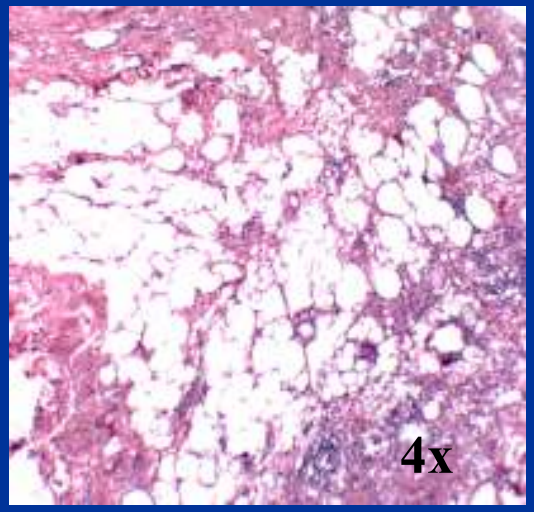
4x

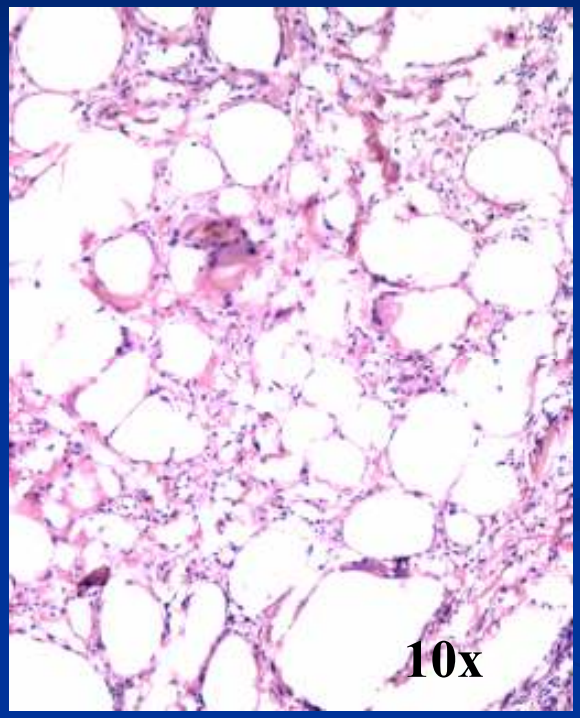
10x

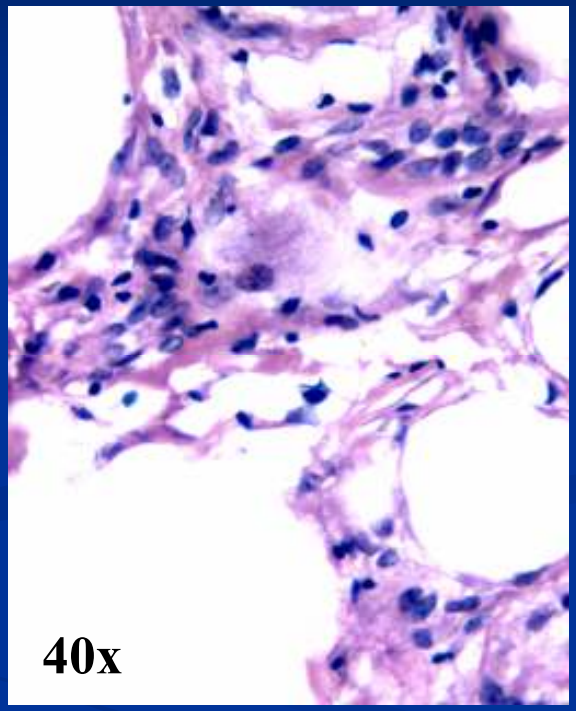
40x

Cuál es su diagnóstico ?

Caso 5

- Cultivo micológico y bacteriológico: neg
- Cultivo micobacterias: *Mycobacterium chelonae*

ESPOROTRICOSIS

- **Tratamiento:**
  - Calor local a 42°C.
  - Solución saturada de yoduro de potasio (SSKI).
  - Itraconazol droga de elección.
  - Fluconazol medicamento de segunda linea.
  - Ketoconazol es ineficaz.
  - Anfotercina B (Esporotricosis pulmonar, diseminada).
  - Itraconazol profilactico en pacientes con SIDA.

BOLOGNIA Jean, Dermatología, Volumen uno.
Primera Edición. Editorial Mosby 2004, pág. 151-1554

SOLUCIÓN SATURADA DE YODURO DE POTASIO (SSKI)

- No tiene una acción directa sobre el *Sporothrix schenckii*
- El KI interacciona con la respuesta inmune del huésped
- El yoduro de potasio (KI) ha sido utilizado en forma empírica desde 1912, como el tratamiento de elección de la esporotricosis

Mendoza Blanca, Effect of potassium iodide on the immune response in the sporotrichosis, Rev Iberoam Micol 1997; 14: 98-100

SOLUCIÓN SATURADA DE YODURO DE POTASIO (SSKI)

- Dosis de 2 g a 6 g al día durante 6 a 12 semanas, hasta la recuperación aparente y se continua por 1 mes más.
- 5 gotas diluidas en zumo de uvas o en leche, 3 veces al día después de las comidas.
- incrementar gradualmente hasta 30 a 40 gotas, 3 veces al día.

Mendoza Blanca, Effect of potassium iodide on the immune response in the sporotrichosis, Rev Iberoam Micol 1997; 14: 98-100

Hipertermia: termosensibilidad del hongo (Forma Fija) → > 35ºC (1 hora)

Crioterapia

Yoduro de potasio:

Solución con 20 gr. de Yoduro de potasio en 20 mL de agua destilada, administración oral (gotas).

10 gotas = 0.5 gr. de yoduro de potasio

- Ingesta ambulatoria postprandial, 3 veces al día por 3 meses

Lactante mayor: 3 gotas diarias, hasta un max de 1 gr (20 gotas)

Preescolar: 4 gotas diarias, hasta mas de 1.5 gr (30 gotas)

Escolares: 5 gotas diarias, hasta mas 2 gr (40 gotas)

García R, Figueroa Y, Ugrte G. El caso más temprano de esporotricosis pediátrica en el Perú. Folia Dermatol. 2004; 15 (2): 105-107.
García M, Urquiaga T, López N, Urquiaga J. Esporotricosis cutánea en niños en un hospital regional del Perú

Mecanismo Acción:

- ✓ Fungicida
- ✓ Aumenta mecanismos de defensa específicos e inespecíficos del huésped
- ✓ Refuerza proteolisis y depuración de residuos (enzimas proteolíticas)
- ✓ Estimula la mieloperoxidasa ▸ poner en marcha a leucocitos

Intolerancia:

- ✓ Náusea, vómito, gastritis, rinitis, faringoamigdalitis, bronquitis, exantema, edema laringeo.

Eventos Adversos:

- ✓ Disgeusia, ⬆glándulas salivales y sialorrea, erupción acneiforme ampollas y eritema nudoso
- ✓ Alt. síntesis H. tiroideas Inhibición enlace yodo orgánico en gland tiroides (por exceso de yodo adm) → Hipotiroidismo o Tirotoxicosis (Alt. mecanismos autorreguladores)
- ✓ Antecedentes enf tiroidea o autoinmune
- ✓ Remiten al suspenderlo

SOLUCIÓN SATURADA DE YODURO DE POTASIO (SSKI)

- Efetos adversos:
  - Molestias digestivas (Náuseas, vómitos y epigastralgia)
  - Erupción acneiforme
  - Tumefacción parotidea
  - Coriza
  - Estornudos
  - Edema palpebral
  - Hipotiroidismo
  - Sabor metálico
  - Incremento de la lacrimación y salivación
  - Depresión

Mendoza Blanca, Effect of potassium iodide on the immune response in the sporotrichosis, Rev Iberoam Micol 1997; 14: 98-100

Itraconazol:

✓ Formas cutáneas 100% curación

Dosis:

- Lactante mayor: 6 mg/kg/día 4-6 meses.

- Preescolares y escolares: 50 mg día

Fluconazol: 2 línea. 1-2 mg/Kg/día. Dosis única diaria.

Ketoconazol: menos efectivo y mas efectos secundarios.
Solo niños > 2 años: 3.3-6.6 mg/Kg/ día. Una dosis diaria

Vacuna de esporotriquina :

Serra-Baldrich E. Esporotricosis cutánea. Lesiones de esporotricosis like cusadas
Por un hongo género de paecilomyces. Int J of Dermat, 1994;
33:275-76.

Itraconazol

- Fungicida de acción selectiva sobre el citocromo 450 y actua a nivel del peróxido de hidrógeno.
- En 99 % se une a proteinas plasmáticas.
- Altamente lipofílico y afinidad por proteinas hísticas..
- Vida media de 15 horas.
- Se metaboliza en el hígado.
- Se elimina casi sin cambios en orinas y heces
- *Revista chilena* Vol. 19 Nº 2 Agosto 2003

Itraconazol

- Hay una presentación en solución oral en ciclodextrinas de 100-mg 10ml.
- 5 mg_kg
- Dosis 100 mg dia
- Pulso semanal 400 mg -dia

Itraconazol

- Los niveles terapeúticos persisten de 2 -4 semanas en piel y en uñas hasta 6 meses.
- 69% grupo pulso
- 74 % grupo dosis continua

Dosis de Itraconazol

Pityriasis versicolor	200 mg PO qd for 5–7 days
Tinea corporis, tinea cruris	100 mg PO qd for 2 weeks or 200 mg PO qd 1 week
Tinea pedis	100 mg PO qd for 2 weeks or 200 mg PO qd for 1 week
Blastomycosis, histoplasmosis	200 mg PO qd May increase by 100 mg increments to a maximum of 400 mg PO qd for at least 3 months
Aspergillosis	200–400 mg PO qd for at least 3 months May give loading dose of 200 mg TID for first 3 days in life-threatening conditions
Onychomycosis of toenails	200 mg PO qd for 12 weeks or 200 mg PO BID for 1 week, then 3 weeks without treatment, repeated twice more for a total of 3 pulses of therapy.
Onychomycosis of fingernails	200 mg PO BID for 1 week, then 3 weeks without treatment, then 200 mg PO BID for 1 week.
Oropharyngeal candidiasis	Swish and swallow 200 mg qd for 1–2 weeks
Oropharyngeal candidiasis refractory to fluconazole	Swish and swallow 100 mg BID
Esophageal candidiasis	Swish and swallow 100–200 mg qd

Efectos colaterales

Ketoconazole	• Nausea, vomiting, abdominal pain, idiosyncratic hepatotoxicity • Anaphylaxis, urticaria, pruritus • At higher doses, suppresses testosterone and cortisol synthesis
Itraconazole	• Morbilliform eruption, pruritus, urticaria, alopecia; rarely Stevens–Johnson syndrome; parenteral administration may result in injection site reactions • Anorexia, nausea, vomiting, abdominal pain, hepatic dysfunction • Fatigue, headaches, dizziness • Fever, edema, hypokalemia, neutropenia (rarely) • Rarely causes congestive heart failure, pulmonary edema, anaphylaxis, peripheral neuropathy
Fluconazole	• Morbilliform eruption and, rarely, exfoliative dermatitis • Nausea, vomiting, abdominal pain, diarrhea, hepatotoxicity • Headache
Voriconazole	• Visual disturbances, fever, vomiting, nausea, diarrhea, headache, sepsis, peripheral edema, abdominal pain

Interacciones

		involved
Astemizole, terfenadine, cisapride (banned or restricted)	Arrhythmia, torsade de pointes	K, I, F, V
Warfarin	Increased warfarin levels	K, I, F, V
Cyclosporine, tacrolimus	Increased cyclosporine, tacrolimus levels, nephrotoxicity, neurotoxicity, hypertension	K, I, F, V
Rifampin, rifamycin	Decreased plasma levels of azole antifungals (ketoconazole also decreases absorption of rifamycin)	K, I, F, V
Phenytoin	Phenytoin causes decreased levels of itraconazole, ketoconazole Fluconazole causes increased levels of phenytoin	K, I, F, V
Sildenafil (Viagra®)	Increased sildenafil	K, I, F, V
Oral hypoglycemics	Hypoglycemia	K, I, F, V
Oral contraceptives	Decreased levels, contraceptive failure	K, I, F, V
Antacids, H2 antihistamines, proton pump inhibitors, anticholinergics, didanosine	Decreased GI absorption of azole antifungals Omeprazole and voricanazole causes increased levels of both drugs	K, I, V
Benzodiazepines	Excessive sedation	K, I, F, V
Indinavir	Increased indinavir levels	K
Corticosteroids	Increased corticosteroid levels	K
Digoxin	Increased digoxin levels	I, F, V
HMG co A reductase inhibitors (e.g. Atorvastin, Simvastin)	Rhabdomyolysis, myopathy	I, V
Dihydropyridine calcium channel blockers	Edema	I, V
Phenobarbital, carbamazepine, isoniazid, revirapine	Decreased serum levels of itraconazole	I, V
Pimozide, buspirone, quinidine, vincristine	Increased drug levels	I, V
Thiazide diuretics (e.g. HCTZ)	Increased serum levels of fluconazole	F
Theophylline, nucleoside analogs	Increased drug levels	F, V

Causas de resistencia antifúngica

- Más infecciones sistémicas
- Inmunosupresores y citotóxicos
- Pandemia VIH/SIDA
- Infecciones por hongos emergentes
- Mayor resistencia a azoles
- No hay pruebas de susceptibilidad

Antimicótico ideal

- Buena difusión visceral y SNC
- Eliminación renal activa
- Interacción nula o mínima
- No genere mutantes resistentes
- Inmunoestimulante y profiláctico
- Oral e IV: dosis baja, única y corta
- Económicamente accesible

GRACIAS

dermatol@cantv.net
www.antoniorondonlugo.com
rondonlugo@yahoo.com