ICTIOSIS SECUNDARIA *

DR. ANTONIO J. RONDON LUGO **
DRA. MARY GUZMAN DE FLEURY ***
DR. ARGIMIRO TORRES ****

La ictiosis es un desorden de la queratinización, donde clínicamente la piel es seca y escamosa semejando la piel del pescado.

Existen una serie de cuadros clínicos de ictiosis, de origen hereditarios, algunos de carácter dominante y otros recesivos.

Pueden clasificarse de la siguiente manera:

Ictiosis Vulgar = Heredada en forma dominante.

Ictiosis = Ligado al sexo.

Eritrodermia Congénita Ictiociforme = Dominante

Eritrodermia Ictiosiforme congénita = Recesiva.

Eritroqueratodermia variabilis = Dominante.

Ictiosis lineal circunfleja = Recesiva.

Síndromes asociado a ictiosis: Rud, Refsum, Sjogren Larson, Netherton.

La ictiosis hace su aparición al nacimiento o en los primeros años de la vida; de allí que cuando ésta aparezca en la adolescencia o en la edad adulta debe hacernos sospechar que se trata de una ictiosis adquirida.

---

* Trabajo realizado en el servicio de dermatología del Hospital Vargas Caracas. Jefe del servicio Dr. Jacinto Convit.
** Adjunto del Servicio de Dermatología.
*** Excursante de postgrado de Dermatología.
**** Adjunto del Servicio de Hematología. Hospital Vargas.

Ha sido referida ictiosis adquirida en las siguientes condiciones:

Enfermedad de Hodgkin
Linfosarcoma
Micosis Fungoide
Carcinomatosis
Lepra
Ingestión de Lampren (B633)
Anemia Aplástica
Mieloma múltiple
Cáncer del seno
Cáncer del pulmón
Ingestión de triparonol
Trastornos nutricionales

La ictiosis generalmente aparece después que la enfermedad primaria es diagnosticada, pero muchas veces constituye el primer síntoma.

Tanto clínica como histológicamente es indistinguible de la ictiosis vulgar.

RESUMEN DEL CASO

Paciente de sexo femenino, de 33 años de edad, natural y procedente de Altagracia de Orituco, Edo. Guárico, en quien comienza la enfermedad en Marzo 1978 al notar que su piel se torna seca y descamativa la cual aumenta progresivamente. A través de un examen hematológico de rutina se encuentra una leucocitosis severa, por lo que es referida a un dermatólogo quien diagnostica Leucemia crónica y referida al INO para evaluación del problema de piel.

Examen físico: Piel seca, ictiosiforme, con descamación fina, generalizada con acentuación a nivel de abdomen y extremidades. A nivel de los dedos de los manos hay fisuras. Múltiples adenopatías cervicales, laterales, ilares e inguinales de 2 cms. de diámetro móviles, no dolorosas. Signo de condensación pulmonar en hematórax izquierdo. Hepatomegalia de 12 cm. por debajo del RCD en LMC. Bazo grado II en escala de Boyd. En extremidades inferiores edema blando que deja fovea. (Fotos: 1-2-3)

FOTO Nº 1

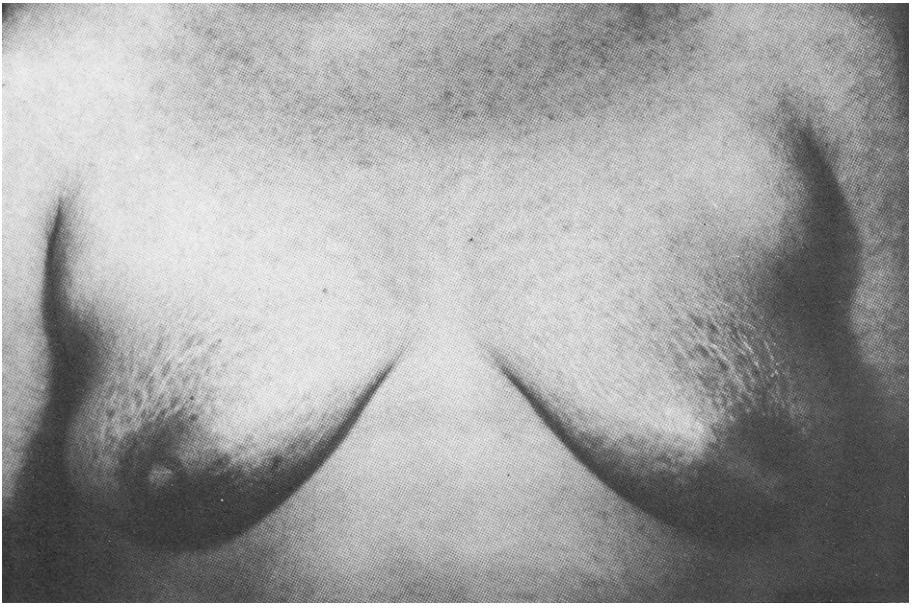

FOTO Nº 2

FOTO N° 3.

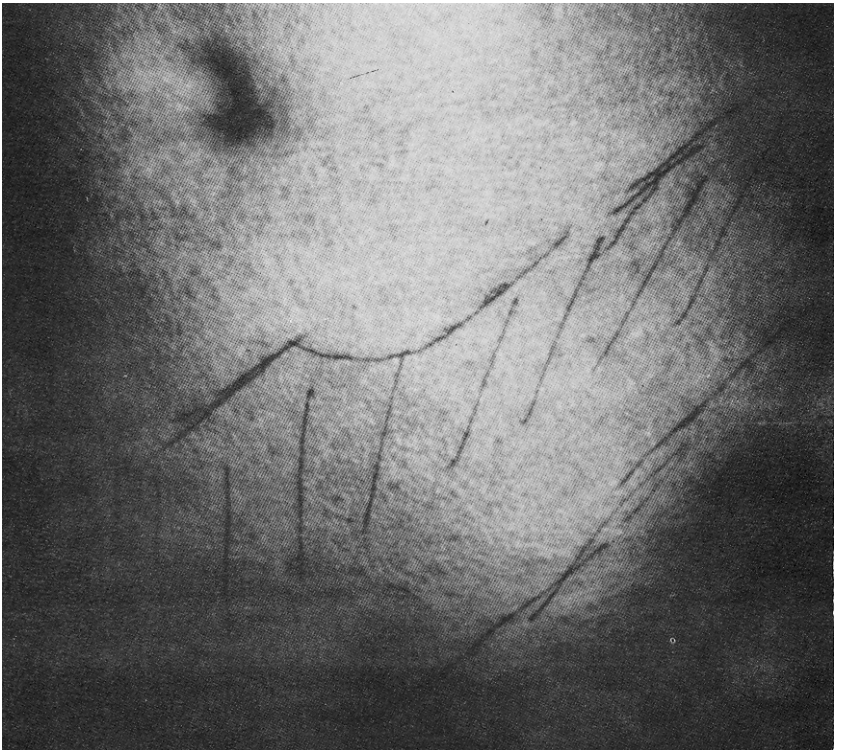

Laboratorio: Hb: 11.2 gs.% Hto. 36%. Leucocitos 72.000/mm. Seg. 6% Linf. 91% Electroferesis de proteínas: Alb. 2.8% Glob. 4.2% Prolinfocitos 3%. Rx. de tórax: derrame pleural izquierdo.

Pruebas serológicas para Micosis. Intradermoreacciones, cultivo del líquido pleural, investigación de BK: negativos. **Biopsia de piel, IND**: Hiperqueratosis moderada. Capa granular normal, acantosis discreta. Buena disposición del pigmento, zonas de espongiosis; dermis con capilares dilatados, infiltrados, algunos engrosados, ingurgitados, focos de hemorragia. Infiltrado focal en dermis superior y media. Células con aspecto de blastos. ID. Leucemide. (Fotos: 4-5)

Recibe tratamiento a base de Leukeran 2 tabl/diarias menteniéndose estacionaria.

FOTO Nº 4

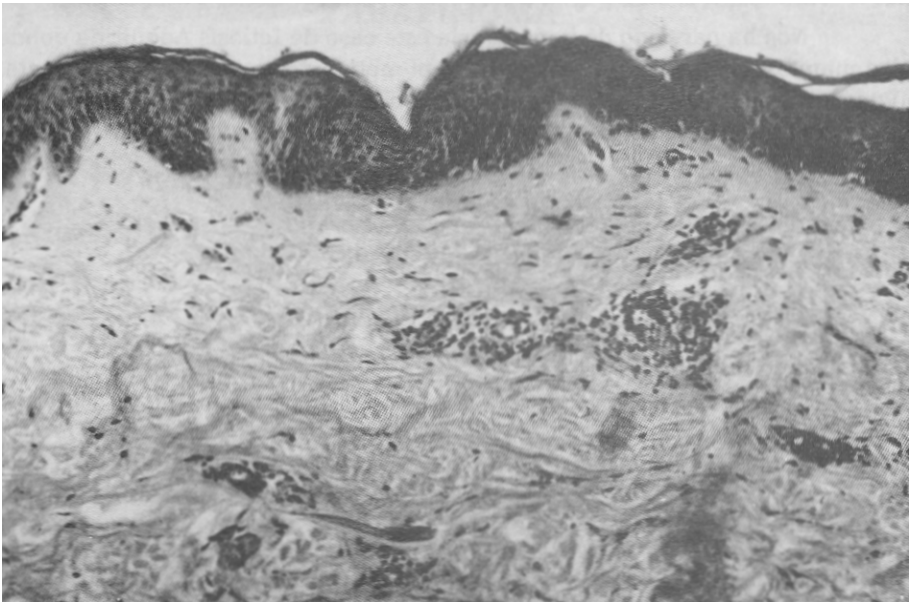

FOTO Nº 5

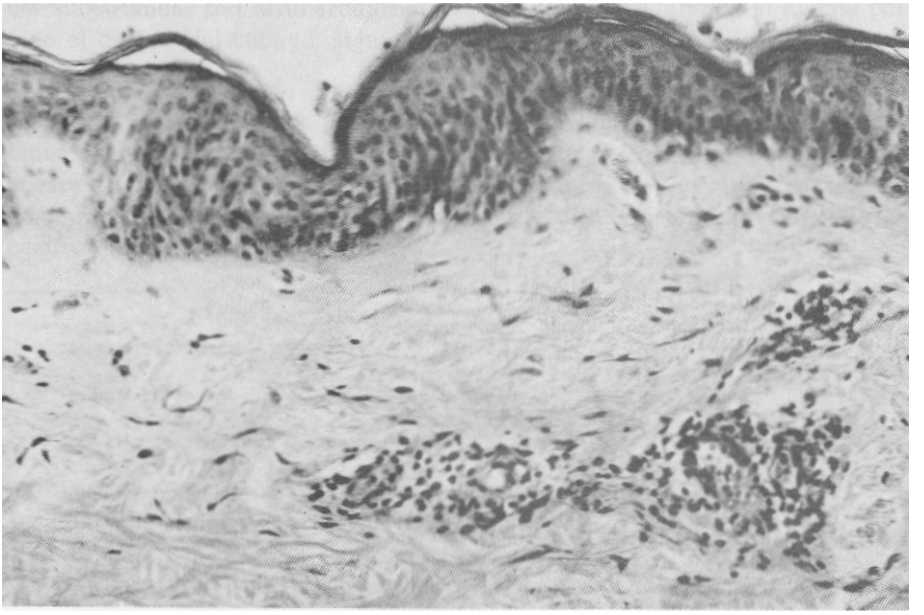

Comentarios

Nos ha parecido de importancia este caso de Ictiosis Adquirida donde las manifestaciones en piel constituyen el motivo de consulta de la paciente. Fue tratada a base de Leukerán, disminuyendo la Leucocitosis pero no mejoraron los signos físicos de piel la cual al contrario con el tiempo ha sido progresiva.

BIBLIOGRAFIA

1. S. Chellander, U.W. Inherited Icthyoses. Arch. Derm. 102: 240, 1970
2. Lever, W.; Shaumburg-Lever, G.
   Histopathology of the Skin.. Fithedition. 1975.
3. Belisario, J.
   Cutaneous Manifestations Associated With Internal Cancer cutis 2: 34-43, 95-103, 1966.
4. Fitzpatrick, T. et al Dermatology in General Medicine. Second. Edition 1979.